



Poser un implant sur un site élargi en *Flapless*

La méthode d'implantation minimalement invasive niveau 2, étapes par étapes, au travers d'un cas clinique.

La chirurgie implantaire *MIMI 2* se caractérise comme pour la technique *MIMI* classique par une mise en place des implants dentaires par voie trans-muqueuse sans lambeaux. La différence du niveau 2 concerne une expansion de la crête associée à la pose de l'implant, c'est-à-dire un déplacement du volume pré-implantaire en trois couches : l'os alvéolaire et cortical, le périoste et la gencive.

Cette chirurgie reprend tous les concepts *MIMI* avec, afin de préparer le lit implantaire, l'utilisation en flapless des forets pyramidaux et cylindriques ainsi que des condenseurs, auxquels on peut associer les instruments de chirurgie spécifiques développés par le **Dr Ernst Fuchs Schaller** comme la trousse « *Angle Modulation System* » (*Komet*). L'intérêt, en alternative aux techniques de greffes, ou ROG, est la mise en place d'implants dans un site qui sera ainsi élargi et par la même rendu plus favorable.

Cette technique *MIMI 2* permet la mise en place d'implants dans des situations initiales défavorables et peut apparaître comme une alternative aux greffes.

La volonté de simplification et le souhait de rendre possible un traitement à son patient doivent s'accorder pour le praticien avec une bonne expérience de la chirurgie sans lambeau. L'expérimentation de la technique *MIMI* classique qui offre déjà de nombreuses possibilités est un préalable vivement conseillé. ■

CAS CLINIQUE : CRÊTE MANDIBULAIRE AVEC UNE TROP FAIBLE LARGEUR VESTIBULO-LINGUALE

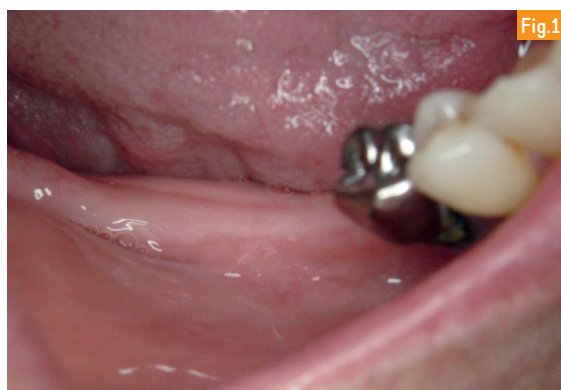

Fig.1

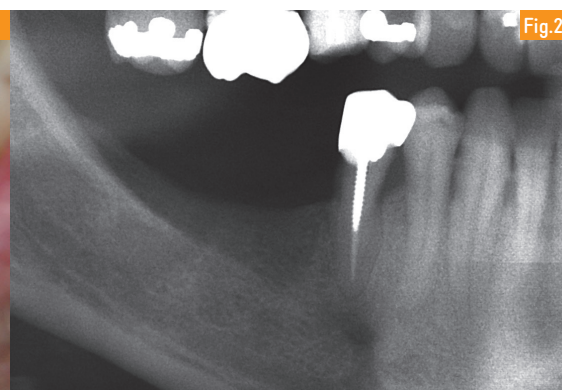


Fig.2

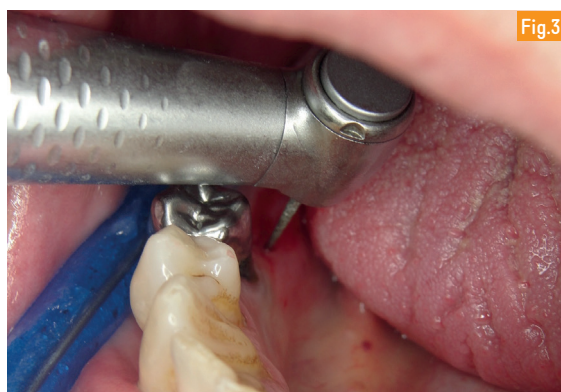

Fig.3

Fig.1 à 3 : Réalisation à la fraise diamantée (ou au piezotome) d'une incision crestale décalée en lingual en prévision du déplacement cortical. La découpe est d'abord horizontale et doit passer l'os cortical. Pour permettre un déplacement vestibulaire, il faut ensuite réaliser deux incisions osseuses verticales en mésial et distal afin de d'assurer la flexibilité du volet osseux.

Fig.4 : L'expansion peut alors être initiée par des condenseurs coniques vissés (trousse *Komet*).

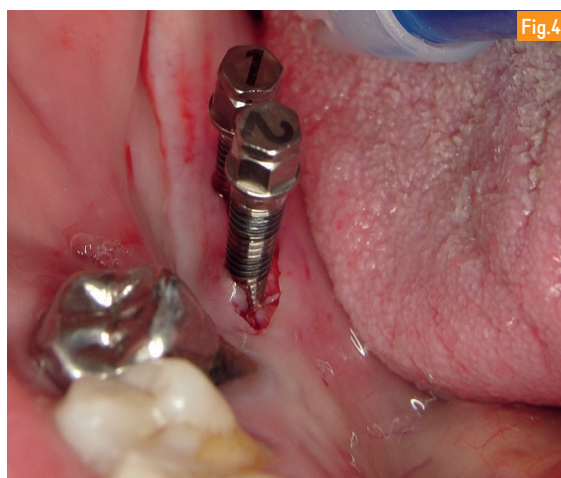
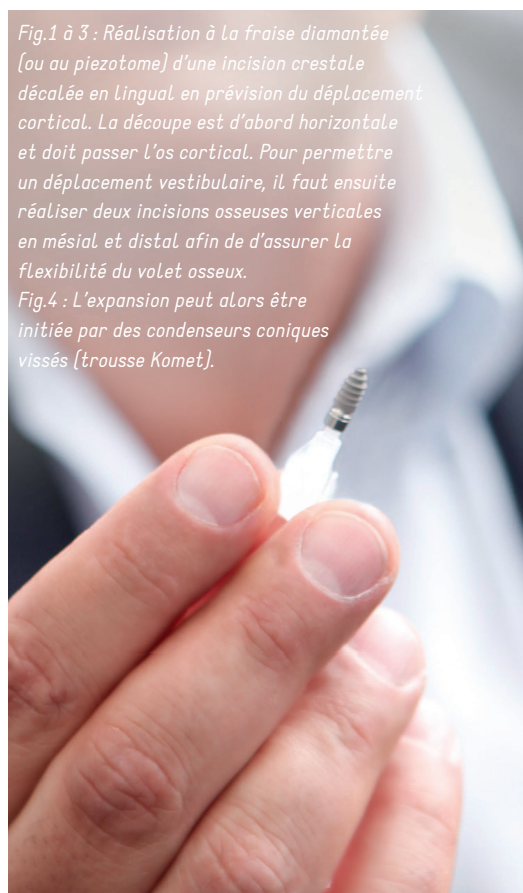


Fig.4



RENSEIGNEMENT

CHAMPION IMPLANTS

@ : fanny@championsimplants.com
championsimplants.3w : com

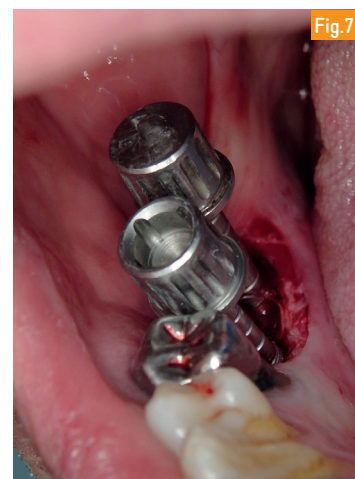
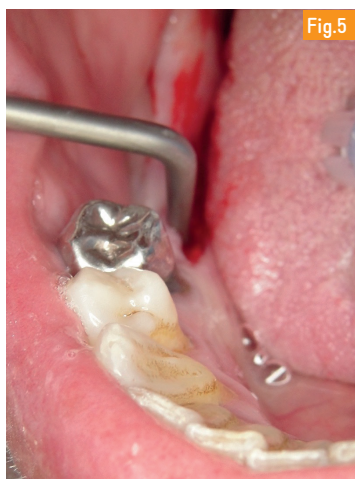

Fig.5 : Déplacement vestibulaire du volet os/périoste/gencive/, à l'aide des outils « Angle Modulation System » du Dr Ernst Fuchs Schaller, permettant un élargissement qui rendra compatible l'insertion de deux implants. Fig.6 et 7 : Préparation du lit implantaire avec les condenseurs de 2,4 et 3 mm.

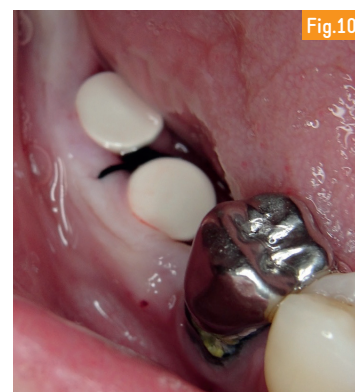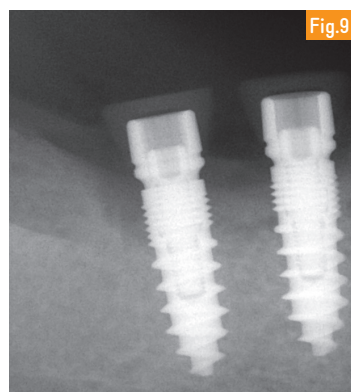

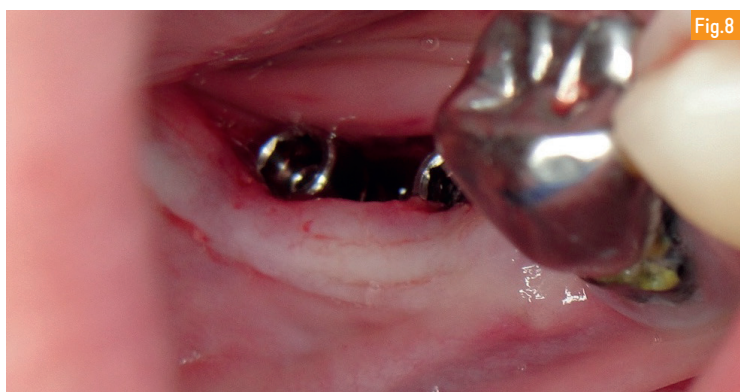
Fig.8 à 10 : Mise en place de 2 Revolution 10 mm (Champions Implants) coiffés de gingiva clips. Temporisation 3 mois avant les empreintes.

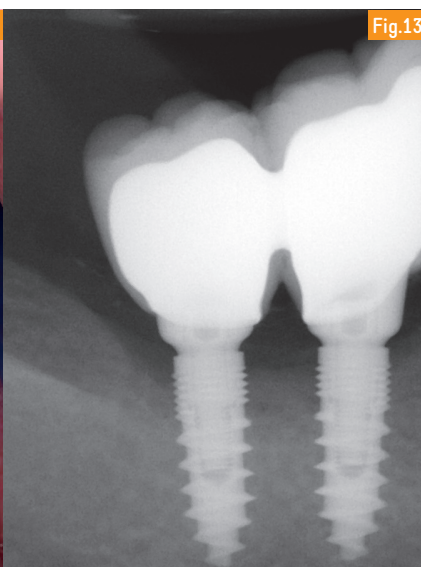
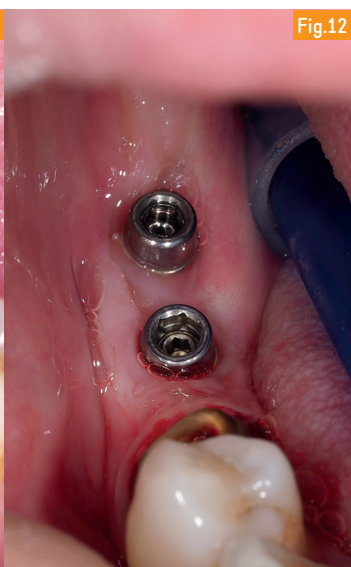
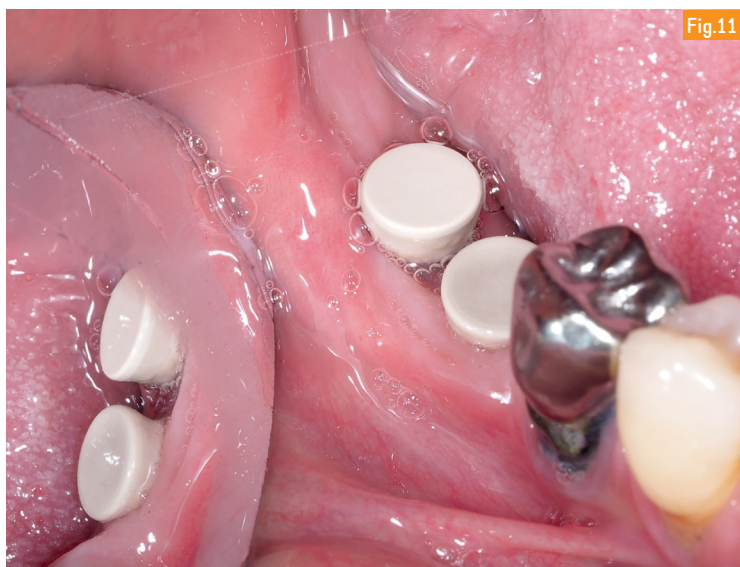



Fig.11 à 13 : Situation fin parfaite stabilité validée Le serrage des piliers à 35 et environnement gingival péri-implantaire de qualité



Cas clinique du
Dr Frédéric LORENTE

- Exercice omnipratique orienté implantologie depuis 2001 à Jonquières (Vaucluse).
- Expérience de la chirurgie MIMI depuis 2009.