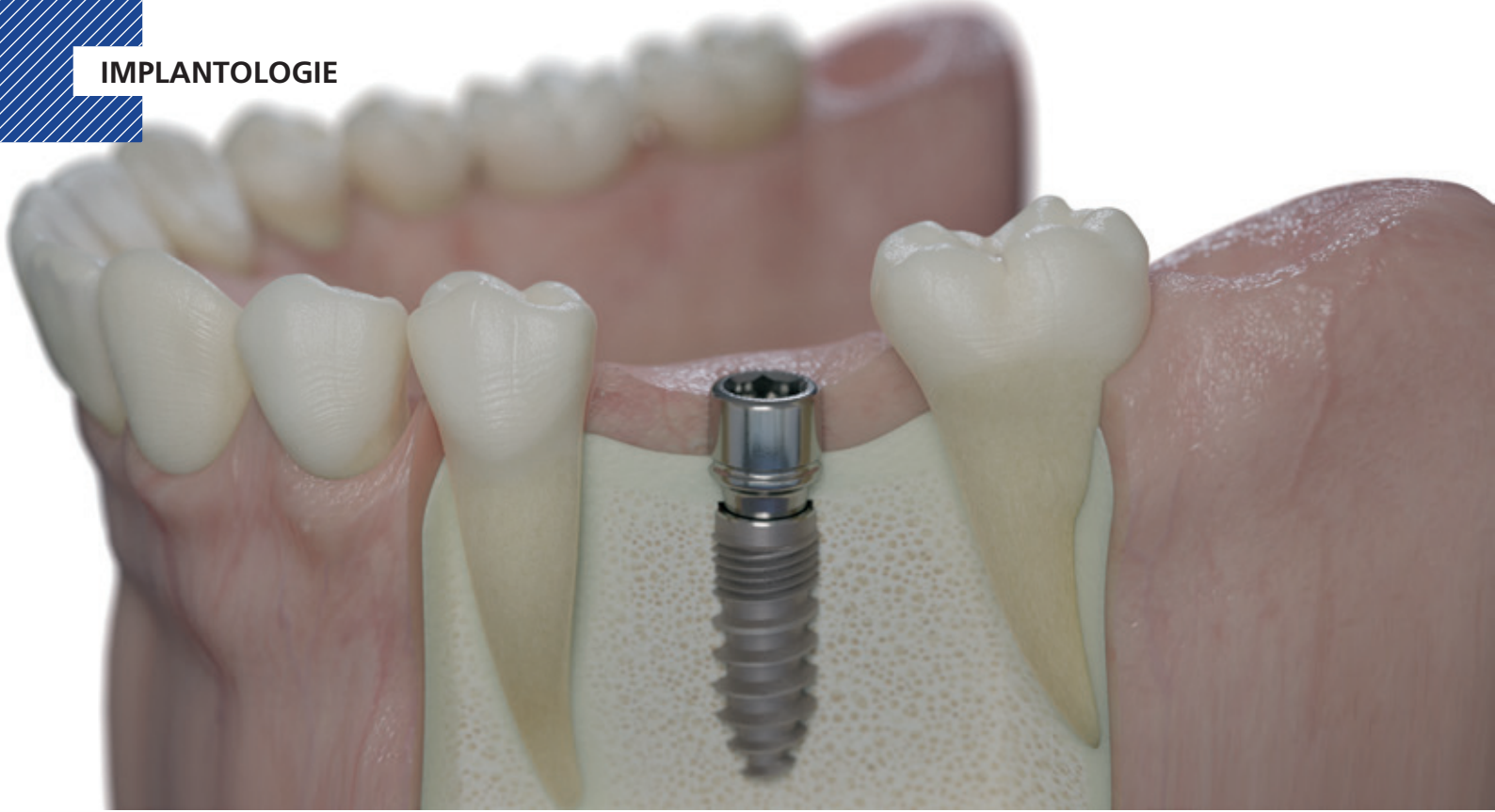



Bessere Ästhetik durch lappenlose Implantation?

Der Erfolg einer implantologischen Behandlung wird nicht selten vorrangig am Überleben des Implantats, dem Ausmaß des folgenden Knochenverlusts oder dem Vorhandensein entzündungsfreier periimplantärer Verhältnisse beurteilt. Die Frage nach dem ästhetischen Erfolg steht hingegen seltener im Fokus wissenschaftlicher Untersuchungen. Im Folgenden sollen daher die Ergebnisse dreier Studien dargelegt werden, die sich explizit mit aus ästhetisch Sicht relevanten Aspekten lappenlos inserierter Implantate beschäftigen (Abb. 1-4).

In ihrer retrospektiven Studie zu Einzelzahnimplantaten im vorderen Oberkiefer untersuchten Boardman et al. [1] die ästhetischen Resultate sowohl auf Grundlage klinischer Parameter als auch auf Basis der subjektiven Wahrnehmung der jeweiligen Patienten. Insgesamt wurden dabei 98 Patienten berücksichtigt, deren Implantate sich bis dahin durchschnittlich 68,1 Monate in Funktion befanden. Die Patienten wurden zunächst auf ihre Implantatgesundheit hin untersucht, wozu sowohl Sondierungstiefen als auch der Entzündungsstatus festgestellt und mit den zuletzt dokumentierten Daten abgeglichen wurden. Anschließend wurden die Patienten beim Sprechen beobachtet und darum gebeten zu lächeln – anhand der Kriterien von Tjan et al. [2] wurden ihre Lachlinien dann als niedrig, mittel oder hoch eingestuft.

Substanzielle Unterschiede durch lappenloses Vorgehen

Um die ästhetischen Verhältnisse sowohl nach dem pink esthetic score (PES) nach Fürhauser et al. [3] als auch nach dem white esthetic score (WES) nach Belser et al [4] beur-

teilen zu können, wurden die Restaurationen für die spätere Analyse am Bildschirm von frontal und von okklusal fotografiert (Abb. 5-10). Darüber hinaus wurden die Patienten gebeten, einen Fragebogen zum Ergebnis ihrer Behandlung auszufüllen. Dabei wurden die Zufriedenheit mit Form und Farbe des Implantats sowie des umgebenden Weichgewebes und die Zufriedenheit mit dem Behandlungsergebnis als Ganzes abgefragt.

Mithilfe der Patientenakten konnten die Forscher zudem Informationen zu den verwendeten Implantatsystemen und -modellen, zur chirurgischen Vorgehensweise, zur Anwendung von Hart- und Weichgewebsaugmentationen und weiteren Faktoren ergänzen, die sie anschließend hinsichtlich ihres Einflusses auf die ästhetischen Resultate untersuchten.

Mit einem Median von 11 (Höchstwert 14) konnten nach dem PES 94 % der Implantate als ästhetisch akzeptabel eingestuft werden. Noch höher fiel dieser Prozentsatz beim WES aus: Hier erreichten bei einem Median von 9 (Höchstwert 10) 98 % der Implantate ein ästhetisch akzeptables Niveau.

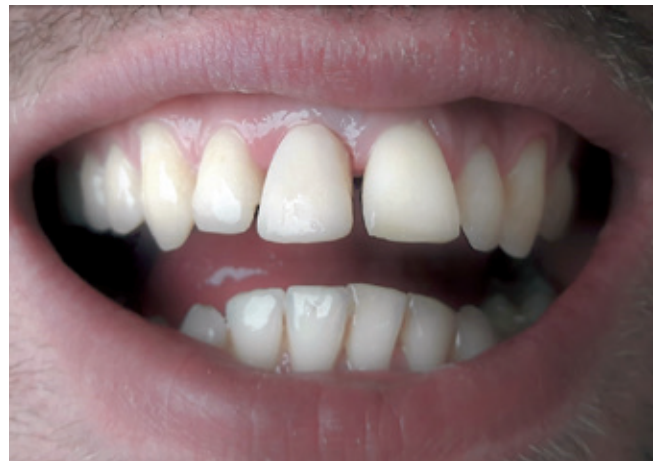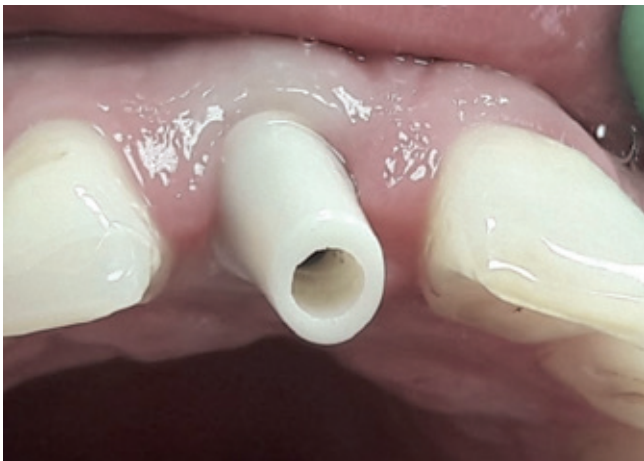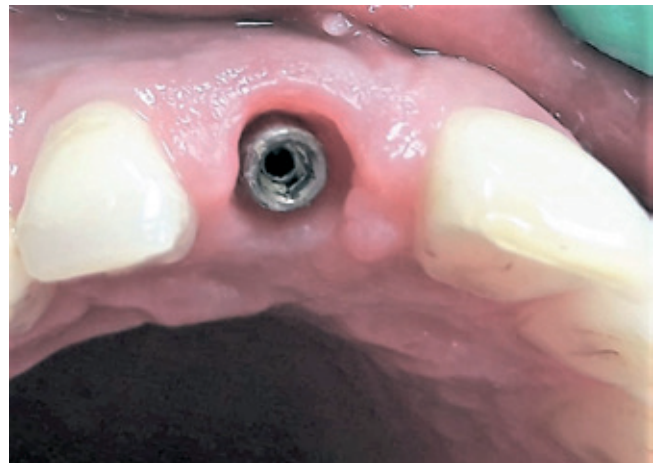


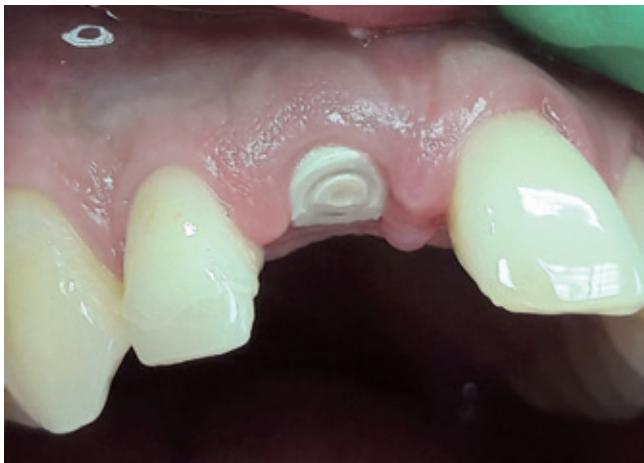Abb. 1-4: So soll es sein: Bei schwieriger Ausgangssituation (frakturierter Zahn 11) wird nach Extraktion und lappenlosem chirurgischem Eingriff (Vorteil: minimale Weichgewebsschädigung) das Implantat mit einer Einzelkrone versorgt und so die ursprüngliche harmonische Rot-weiß-Ästhetik wiederhergestellt. – Fotos: Neumann

Die Forscher stellten fest, dass sich die Verwendung von Bindegewebsstransplantaten als einziger Faktor in statistisch signifikantem Maß positiv auf den PES auswirkte, indem er ihn um einen Punkt verbesserte. Substanzielle Unterschiede stellten die Autoren zudem bei Sofortimplantaten fest, die lappenlos oder nach Bildung eines Mukoperiostlappens inseriert worden waren. So lag bei den lappenlos inserierten Implantaten der Median des PES um zwei Punkte höher (13) als bei den Lappen-Implantaten (11).

Dieses Ergebnis könne darauf hinweisen, dass sich durch ein lappenloses chirurgisches Protokoll bessere ästhetische Ergebnisse erzielen lassen als mit einer Vollappen-Implantation. Allerdings seien diese Resultate mit Vorsicht zu interpretieren, da sich der höhere PES bei den lappenlos inserierten Implantaten wohl vorrangig auf die Fallselektion zurückführen lasse.

Vorhersagbare ästhetische Resultate

Einen Schwerpunkt auf die ästhetischen Resultate lappenlos inserierter Sofortimplantate legten Kolerman et al

[5]. Sie untersuchten 39 Patienten mit einem Einzelzahnimplantat im vorderen Oberkiefer über einen durchschnittlichen Beobachtungszeitraum von 44,82 ± 28 Monaten hinweg.

Bei den Patienten wurde im Anschluss an die Herstellung vorteilhafter Hygieneverhältnisse durch eine initiale Parodontaltherapie inklusive Mundhygieneinstruktion und

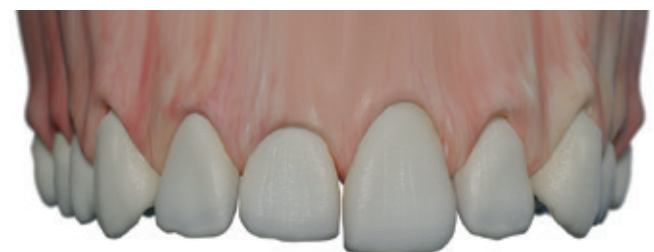

Abb. 5: Wie lässt sich diese klinische Situation ästhetisch bewerten? Dazu beschreibt der WES-Index die Ästhetik der restaurativen Versorgung nach den Parametern „Kronenform“, „Kontur und Volumen“, „Farbe“, „Oberflächenbeschaffenheit“, „Transluzenz“ und „Charakterisierung/Individualisierung der Krone“. Bei diesem Index werden 0, 1 oder 2 Punkte vergeben (wobei 2 die beste Punktzahl ist). Eine optimale Implantat-Kronen-Versorgung erreicht somit maximal eine Punktezahl von 10 [10].

-training zunächst der zu ersetzende Zahn atraumatisch entfernt. Nur wenn sich daraufhin intakte bzw. nur mit minimalen Defekten versehene Sockelwände feststellen ließen, wurden die Patienten in die Studie inkludiert und die Implantation ohne Bildung eines Mukoperiostlappens durchgeführt. Sechs Monate nach der Implantation wur-

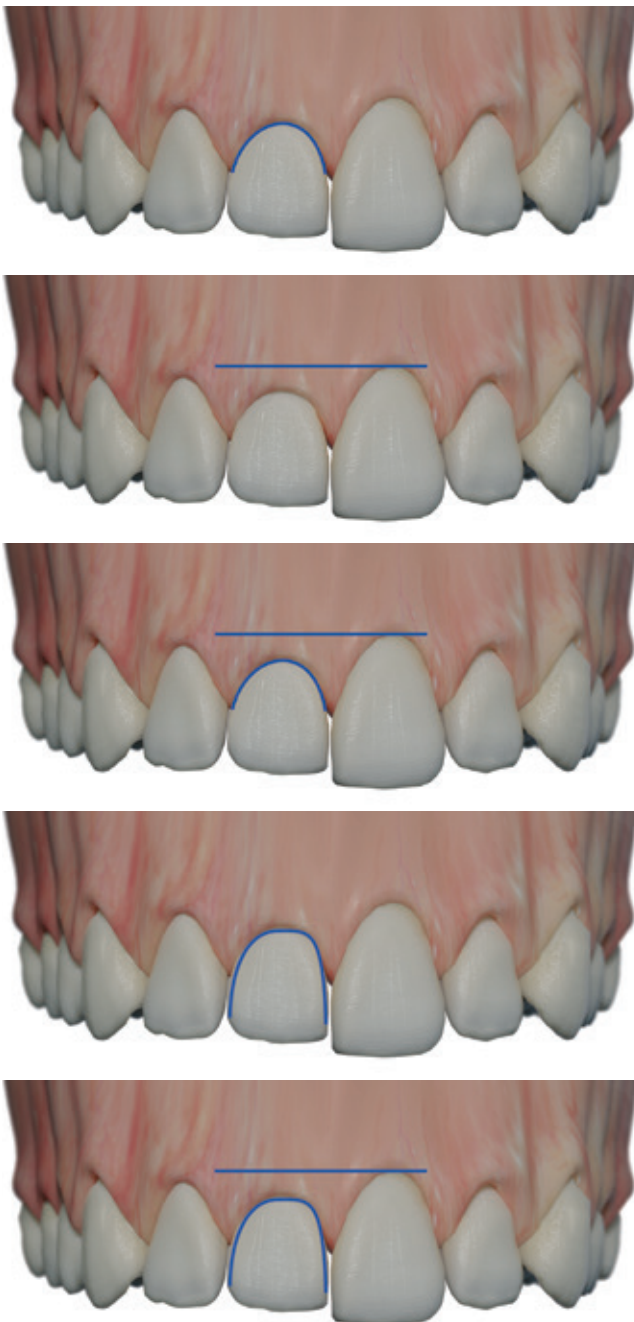


Abb. 6-10: Die PES-Werte sind ähnlich konstruiert, wobei – wiederum auf einer nominalen Skala – die mesiale Papille, die distale Papille, das Weichgewebsniveau, die Weichgewebskontur, alveoläre Knochendefizite, die Weichgewebsfarbe und die Weichgewebsmorphologie bewertet werden (mögliche Punkte auch hier: 0, 1 oder 2, wobei 2 die beste Bewertung ist und insgesamt maximal 14 Punkte erzielt werden können). Als Referenz wird das Weichgewebe des kontralateralen Zahns gewählt [11].

de die provisorische Versorgung entfernt und durch die definitive prothetische Restauration ersetzt.

Eine, zwei und vier Wochen sowie drei, sechs und zwölf Monate nach der Implantation und anschließend jährlich wurden die Patienten zur Nachuntersuchung einbestellt. Zur Bewertung des chirurgischen Erfolgs fertigten die Wissenschaftler vor der Extraktion, unmittelbar nach der Implantation, bei der Abdrucknahme und der Eingliederung der definitiven Versorgung sowie bei den jährlichen Nachuntersuchungen und dem Zeitpunkt der Datensammlung Röntgenaufnahmen an.

Um die ästhetischen Resultate zu evaluieren, setzten die Wissenschaftler insgesamt drei verschiedene Methoden ein: Sie ermittelten sowohl den PES als auch den WES, beide nach Belser et al. [6], stellten die Distanz des Mukosarands zur Implantatschulter (DIM) fest und verglichen die Kronenlänge der Implantatkrone mit der des kontralateralen Zahns (**Abb. 11**).

Neben einer Implantaterfolgsrate von 94,7 % stellten die Autoren auch einen „ästhetischen Erfolg“ fest. So ergab sich für den durchschnittlichen kombinierten Ästhetik-Index PES/WES ein Wert von $15,5 \pm 2,67$ und eine akzeptable oder gute Ästhetik in 89,4 % der untersuchten Fälle. Anhand des Abgleichs der Kronenlängen von Implantatkrone und kontralateralen Zahns ließ sich innerhalb des ersten Jahres ein durchschnittlicher Rückgang der Mukosa von 0,41 mm dokumentieren. Diesen im Vergleich zu anderen Untersuchungen relativ hohen Wert führen die Autoren darauf zurück, dass Fälle mit dünnem gingivalen Biotyp nicht von der Studie ausgeschlossen wurden. Der durchschnittliche DIM-Wert von $3,34 \pm 0,71$ mm bestätigte letztlich, dass sich mit der angewendeten Technik eine normale Weichgewebshöhe herstellen lasse. Abschließend könne die untersuchte Methodik als erfolgreich und unter ästhetischen Gesichtspunkten vorhersagbar bewertet werden, wenngleich bukkale Rezessionen nicht vermieden werden könnten.

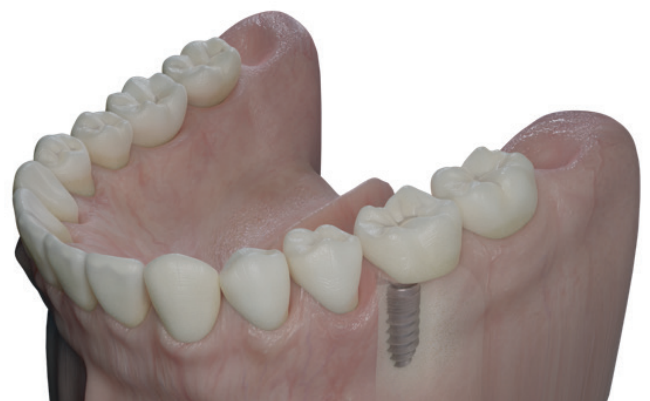

Abb. 11: Die Kronenlänge der Implantatkrone wird mit derjenigen des kontralateralen Zahns verglichen.

Bessere papilläre Verhältnisse dank geringerem Knochenverlust

Ästhetisch relevante Untersuchungskriterien nahmen auch Sunitha et al. [7] in einer Zwei-Jahres-Studie in den Blick. Sie versorgten insgesamt 40 Patienten im Bereich des vorderen Oberkiefers bis zum ersten Prämolaren mit einem Einzelzahnimplantat. Bei 20 Patienten erfolgte der chirurgische Eingriff lappenlos, bei den anderen 20 Patienten unter Bildung eines Mukoperiostlappens.

Zu Behandlungsbeginn, nach sechs Monaten sowie nach einem und zwei Jahren ermittelten die Wissenschaftler die interproximale Knochenhöhe (IHB). Um diesen Wert zu bestimmen, fertigten die Autoren Röntgenaufnahmen an und maßen die Distanz vom apikalen Ende des ersten Implantatgewindes bis zum am weitesten koronal gelegenen Punkt des krestalen Knochens. Sechs Monate sowie ein und zwei Jahre nach Belastung der Implantate wurde zudem der Papillenindex (PI) nach Jemt [8] festgestellt.

Bei beiden klinischen Parametern konnten die Wissenschaftler zwischen der Gruppe der lappenlos inserierten und der Gruppe der Volllappen-Implantaten signifikante Unterschiede feststellen. So betrug der durchschnittliche Verlust der interproximalen Knochenhöhe sechs Monate nach der Implantation $0,03 \pm 0,01$ mm bei den lappenlos inserierten Implantaten und $0,20 \pm 0,06$ mm bei den Volllappen-Implantaten. Für den Zeitraum nach sechs bis zwölf Monaten hielten die Autoren hier Werte von $0,07 \pm 0,01$ mm bei den lappenlosen und $0,35 \pm 0,25$ mm bei den Volllappen-Implantaten fest. Nach zwei Jahren schließlich beobachteten sie im Vergleich zum Vorjahr einen durchschnittlichen Verlust von $0,09 \pm 0,02$ mm respektive $0,47 \pm 0,40$ mm.

Mit Blick auf den Papillenindex stellten die Forscher fest, dass sich zwischen den drei unterschiedlichen Messzeitpunkten keine großen Unterschiede beobachten ließen – innerhalb der Gruppen lagen die Werte nach sechs Monaten auf einem ähnlichen Niveau wie nach zwölf und vierundzwanzig Monaten. Signifikante Unterschiede zeigten sich jedoch beim Vergleich beider Gruppen. Sechs Monate nach Belastung zeigte sich bei den lappenlos inserierten Implantaten ein PI von $2,75 \pm 0,05$, während er bei den Volllappen-Implantaten $1,95 \pm 0,06$ betrug. Nach einem bzw. zwei Jahren lagen diese Werte bei $2,80 \pm 0,04$ und $1,90 \pm 0,05$ bzw. bei $2,80 \pm 0,02$ und $1,95 \pm 0,40$.

Die Resultate zeigten, so die Autoren, dass sich mithilfe einer lappenlosen chirurgischen Vorgehensweise bessere papilläre Verhältnisse erzielen ließen als mit der Volllappen-Technik. Dies führen die Wissenschaftler

auf den geringeren Verlust der interproximalen Knochenhöhe zurück, welcher für das Erreichen optimaler ästhetischer Ergebnisse von großer Bedeutung sei [9]. Es müsse jedoch berücksichtigt werden, dass es sich mit Blick auf das Knochenangebot und den Weichgewebsbiotyp um ideale Fälle gehandelt habe.

Flapless weitergedacht

Eines der lappenlosen Implantationsverfahren heißt MIMI (Champions Implants, Flonheim). Dies hat eine Besonderheit: Es ergänzt die lappenlose Vorgehensweise (flapless approach) in der chirurgischen Phase um einen entscheidenden Aspekt in der prothetischen Phase. Denn dank des sogenannten Shuttles muss hier keinerlei Wiedereröffnung der Gingiva erfolgen. Der Shuttle fungiert dabei gleichzeitig als chirurgische Verschlusschraube und als Gingivaformer. Das mit der Wiedereröffnung der Gingiva assoziierte Risiko von Weich- und Hartgewebsabbau wird auf diese Weise vermieden (**Abb. 12**). So kombiniert das MIMI-Verfahren die Vorzüge der lappenlosen Insertion mit einem relevanten Vorteil in der prothetischen Phase. Der chirurgische Eingriff erfolgt im Low-Speed-Verfahren, zunächst mit langen, konischen Dreikantbohrern. In der Kompakta sieht das MIMI-Bohrprotokoll eine Umdrehungszahl von 250 U/min vor, in der Spongiosa 50 bis 70 U/min. Dies ermöglicht die sogenannte CNIP-Navigation (Cortical Navigated Implantation Procedure), bei der der Bohrer von der kortikalen Schicht des Kieferknochens geführt wird und dementsprechend stets in der Spongiosa verbleibt (**Abb. 13-18**). Bei der Wahl des letzten Bohrers kommt zudem ein Durchmesser zum Einsatz, der circa 0,5 mm größer ist als der Implantatdurchmesser. Auf diese Weise wird eine krestale Entlastung sichergestellt. Lässt es die Anatomie zu, wird optimalerweise 1 bis 2 mm subkrestal implantiert – so bleibt der „Platform-Switching-Effekt“ vollumfänglich erhalten. Bei schmalen Kieferkämmen ist die Implantation im MIMI II-Verfahren nach Dr. Ernst Fuchs-Schaller möglich, das ebenfalls auf der CNIP-Navigation basiert. Zusätzlich kann bei Bedarf ein interner, direkter Sinuslift als minimalinvasive Vorgehensweise zur Anhebung des Kieferhöhlenbodens erfolgen.

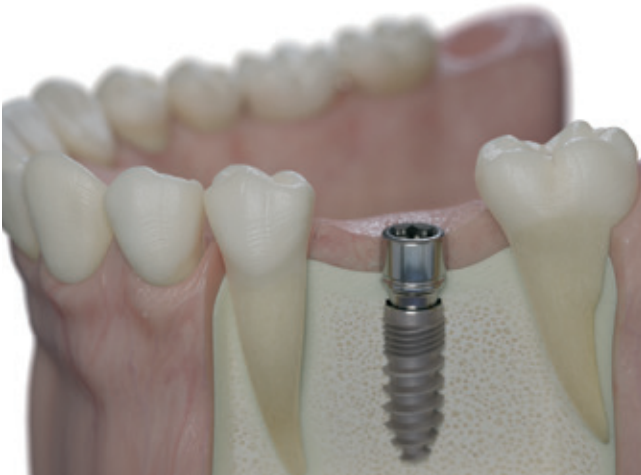

Abb. 12: Chirurgische Verschlusschraube und Gingivaformer zugleich: Der Shuttle macht eine Wiederöffnung der Gingiva in der prothetischen Phase unnötig. – Foto: Champions

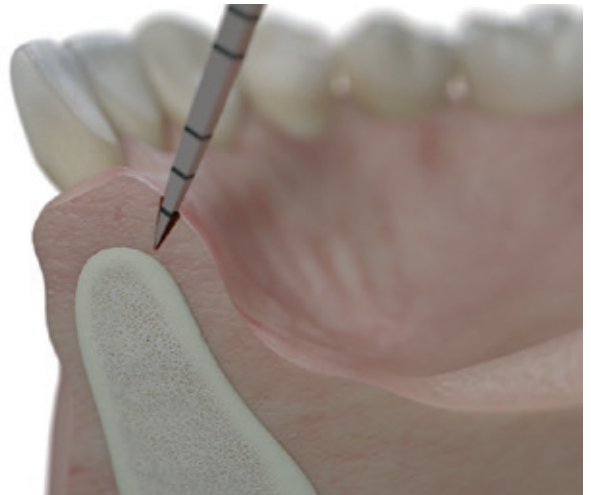

Abb. 13: Bei der CNIP-Navigation erfolgt die Pilotbohrung langsamtourig von lingual.

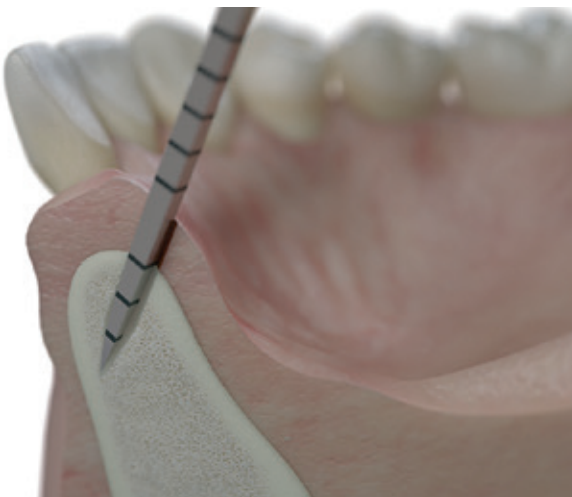

Abb. 14: Sobald der Bohrer die spongiöse Schicht erreicht hat ...

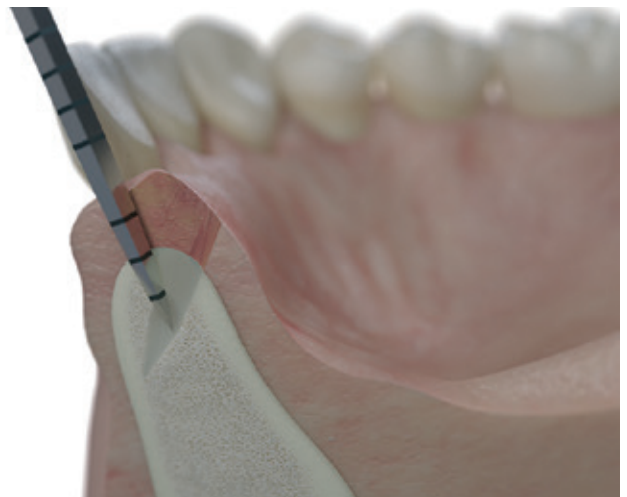

Abb. 15: ... wird die Achse geändert.

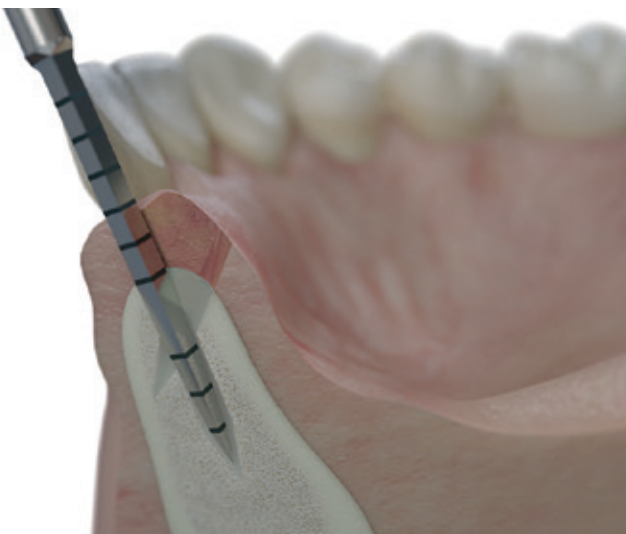

Abb. 16: Die corticalen Schichten rechts und links leiten den Bohrer in die Tiefe, .

Fazit

In allen drei Studien wird auf eine besonders strikte Patientenauswahl und somit besonders günstige Ausgangsverhältnisse hingewiesen, eine Tatsache, die es bei der Bewertung der Untersuchungen im Hinterkopf zu behalten gilt. Nichtsdestotrotz fällt auf, dass alle Autoren lappenlos inserierten Implantaten ein hohes ästhetisches Erfolgsniveau zuschreiben oder im direkten Vergleich mit Vollappen-Implantaten von besseren ästhetischen Resultaten berichten. Interessant erscheint darüber hinaus, dass die positiven Auswirkungen dieses chirurgischen Verfahrens auf die Ästhetik anhand unterschiedlicher klinischer Parameter nachgewiesen wurden. Vor dem Hintergrund der zuvor genannten Einschränkungen wären zudem Untersuchungen wünschenswert, die eine Aussage über die ästhetischen Resultate lappenlos inserierter Implantate bei weniger optimalen Bedingungen erlauben. ■

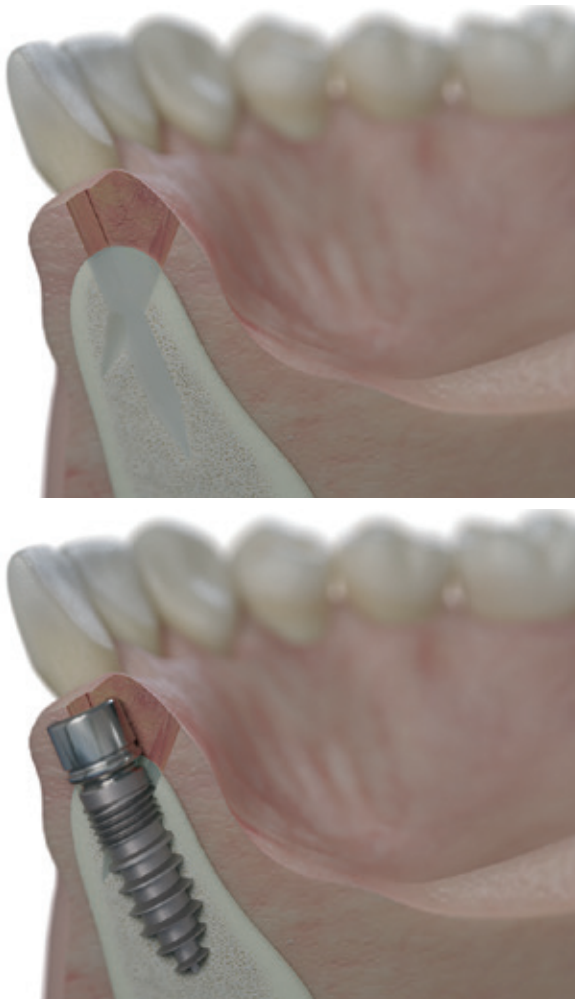


Abb. 17 und 18: ... und das Implantat kann sicher inseriert werden. – Fotos: Champions

Literaturverzeichnis unter www.dimagazin-aktuell.de/literaturlisten

Bilder: Abb. 1-4: Neumann, Abb. 5-18: Champions.

Prof. Dr. Dr. Thomas Ziebart



Als Stipendiat der Studienstiftung des Deutschen Volkes studierte Prof. Dr. Dr. Dr. Ziebart in Mainz, Kaiserslautern, Paris, Galveston (USA) und Strasbourg Medizin (1997 bis 2004), Biologie (1997 bis 2004), Zahnmedizin (2004 bis 2009) und Management für Gesundheitseinrichtungen (2013 bis 2015). Er wurde 2004 zum Dr. med. und 2008 zum Dr. rer. nat. und 2016 zum Dr. med. dent. promoviert. Seit 2013 ist er Facharzt für Mund-, Kiefer- und Gesichtschirurgie, Tätigkeitsschwerpunkt Implantologie erlangte er 2014, Zusatzbezeichnung plastische Operationen 2015. 2016 legte er die Prüfung zum Fach Zahnarzt für Oralchirurgie ab. Aktuell ist Herr Prof. Dr. Dr. Dr. Ziebart Leiter der MKG-Chirurgie am DRK-Krankenhaus in Alzey mit einem Praxisverbund in Alzey, Bad Kreuznach und Mainz. Seine Forschungs- und Lehrtätigkeit übt er an der Philipps-Universität in Marburg aus, wo er auch eine außerordentliche Professur bekleidet. Seine Hauptarbeitsgebiete sind Implantologie, Membrantechniken, Bisphosphonat-assoziierte Osteonekrose und Tumormetabolismus in Kopf-Hals-Karzinomen.



Prof. Dr. Dr. Dr. Thomas Ziebart

Salinenstraße 53
55543 Bad Kreuznach
www.???