


Bei ausreichend vorhandenem gesunden Hart- und Weichgewebe kann eine Implantation äußerst schonend mit einer lappenlosen Insertion erfolgen. Dabei wird auf die konventionelle Vorgehensweise mit Präparation eines Mukoperiostlappens verzichtet. Es wird berichtet, dass Patienten diese Implantatoption als sehr schmerzarm empfinden. Gleichzeitig wird auf eine Reduzierung von Entzündungen durch das minimalinvasive Prozedere hingewiesen. Im vorliegenden Beitrag werden entsprechend dokumentierte klinische Studienergebnisse und Fallberichte vorgestellt.

Prof. Dr. Dr. Dr.  
Thomas Ziebart  
[Infos zum Autor]



Literatur



## Implantation ohne Lappenbildung: entzündungs- und schmerzarm

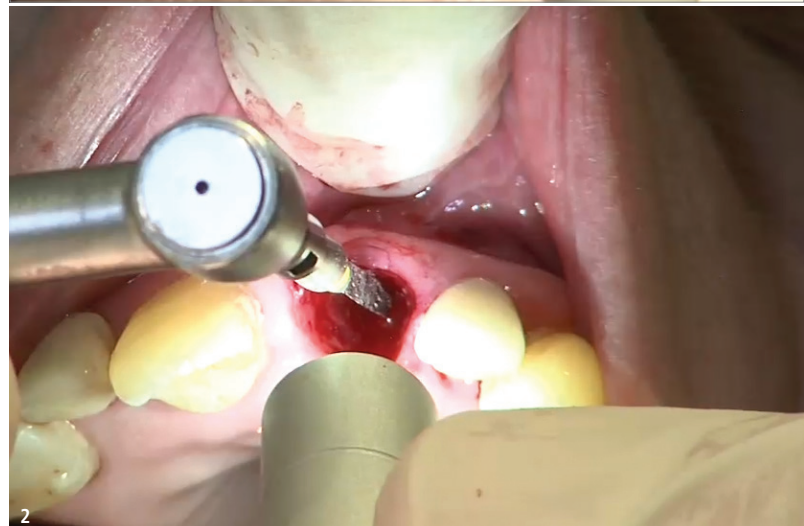
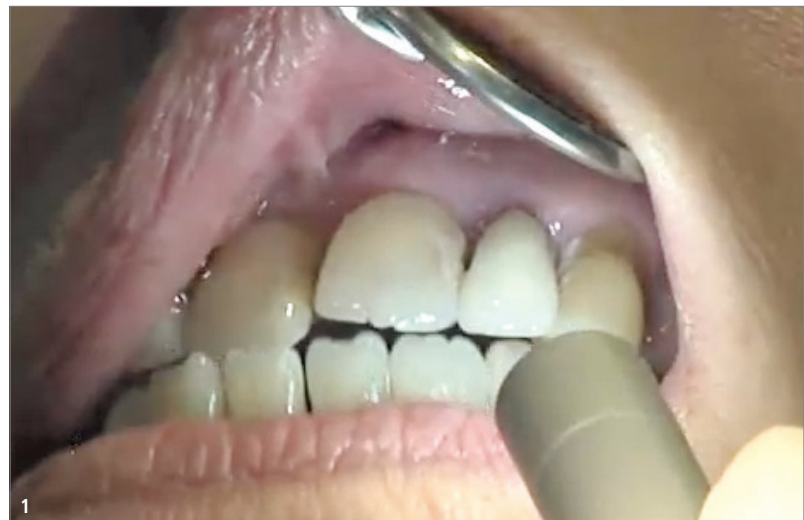Prof. Dr. Dr. Dr. Thomas Ziebart

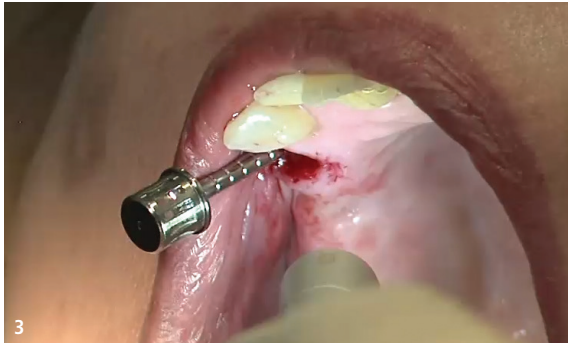Eine Reduzierung von Entzündungen bei lappenloser vs. Lappen-Implantation stellte Al-Juboori<sup>1</sup> fest. In seiner Literaturrecherche wertete er 50 Studien aus den Jahren 1970 bis 2015 aus, um die Zuverlässigkeit und Ergebnisse der beiden Implantatinserterionstechniken lappenlos vs. Mukoperiostlappen zu vergleichen. Im Blick standen dabei die Aspekte biologische Breite, Entzündungen, Morbidität und Ästhetik.

Wenngleich sich die Überlebensraten der Implantate zwischen den beiden Techniken nicht signifikant unterschieden und keine eindeutige Aussage bezüglich der krestalen Knochenresorption im Vergleich der beiden Herangehensweisen möglich war, könnte dem Wissenschaftler zufolge das lappenlose Vorgehen in Fällen mit sofortiger Implantatbelastung besser geeignet sein als die Technik der Vollappenpräparation. Demnach führte die lappenlose Technik zu einer geringeren biologischen Breite, reduzierten Entzündungen, weniger Morbidität bei der geführten Implantatinserterion und einer besseren Ästhetik im Vergleich zur Vollappentechnik.

Mit Blick auf den Aspekt der Entzündung wurde bei der Technik der Vollappenpräparation im Vergleich zur lappenlosen Technik eine Zunahme der Anzahl der Entzündungszellen in den ersten zwölf Wochen post OP beobachtet. Unter anderem wurde eine Erhöhung der Fibroblastenmigration und ein signifikanter Anstieg des Volumens der periimplantären Spaltflüssigkeit bei der Gruppe der Lappenimplantationen im Vergleich zum lappenlosen Eingriff festgestellt.

Beim direkten Vergleich zeigte sich darüber hinaus, dass ein Entzündungsprozess beim lappenlosen Ansatz schneller abklang als beim klassischen Vorgehen.





**Abb. 1:** Der nicht erhaltenswerte Zahn 21. – **Abb. 2:** Pilotbohrung mit einem konischen Dreikantbohrer. – **Abb. 3:** Aufbereitung der Kavität mit Champions Condensern in aufsteigenden Durchmessern, hier der Condenser  $\varnothing 2,8$  mm.

### Vergleich konventioneller und lappenloser Implantation


Einen Vergleich der Entzündungszeichen sowie der Schmerzempfindung nach lappenloser Implantatinsertion und Implantation unter Vollappenpräparation stellte die Forschungsgruppe um Al-Juboori in ihrer Split-mouth-Studie<sup>2</sup> an. Dazu inserierten sie elf Patienten je zwei Implantate, eines davon lappenlos, das andere nach Vollappenpräparation. Sieben bis zehn Tage nach dem chirurgischen Eingriff stellten sich die Patienten zur Nachuntersuchung vor.

Bei der Probandengruppe mit lappenloser Implantatinsertion wurden nur leichte Entzündungszeichen festgestellt, alle Patienten gaben an, schmerzfrei geblieben zu sein.

Im Gegensatz dazu zeigten sich in der anderen Patientengruppe im Bereich der Aufklappung postoperative Schwellungen, die eine Woche nach dem Eingriff nachließen. Die Forscher wiesen darüber hinaus darauf hin, dass es hier außerdem zu gingivalen Überwucherungen der Einheilkappen kam. Die Patienten zeigten sich durch die infolge der Lappenbildung entstandenen Nähte gestört und gaben alle schwache bis mittelschwere Schmerzen im Bereich der nach Vollappenpräparation inserierten Implantate zu Protokoll. Vor dem Hintergrund ihrer Untersuchungsergebnisse sprachen die Wissenschaftler eine Empfehlung der lappenlosen Insertion für Patienten mit Vorbehalten aus, da sie aufgrund vermiedener Perioststörung mit einem geringeren Maß an postoperativen Schwellungen einhergehe. Dafür spreche auch die Schmerzfreiheit der Vorgehensweise.

### Anwenderberichte über verringerte Infektionsrate

Von reduzierten Infektionsraten und weniger Entzündungen dank verbesserter Vaskularität bei lappenloser Insertion berichten auch Anwender aus der Praxis. Der Autor eines Fallberichts<sup>3</sup> präsentiert dazu ein Beispiel für die lappenlose Implantatinsertion im Unterkieferseitenzahnbereich: Der 28-jährige Patient erhielt in Regio 46 ein Implantat, nachdem ihm drei Jahre zuvor der dortige kariöse Molar ex-



CORE® IMPLANTAT

## EINE LÖSUNG FÜR ALLE ANFORDERUNGEN

Steigern Sie die Rentabilität Ihrer Praxis durch den Einsatz von CORE-Implantaten. Ihre identische prothetische Plattform ermöglicht, mit weniger prothetischen Komponenten zu arbeiten, Fehler zu vermeiden und einfache und zeitsparende prothetische Behandlungsabläufe umzusetzen.

### BTI: Implantate, die sich dem Patienten anpassen

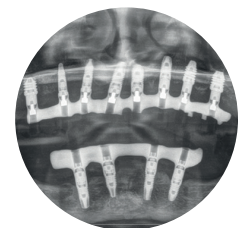
#### Unvergleichliche Flexibilität

6 Durchmesser  
9 Längen (ab 4,5 mm)



#### Schmale Plattform

Begünstigt die physiologischere Anlagerung der Weichgewebe mit einer besseren Vaskularisierung in den kritischsten Bereichen.



**FORDERN SIE FÜR WEITERE INFORMATIONEN UNSER AUSFÜHRLICHES HANDBUCH KOSTENLOS AN**

**WISSENSCHAFT UND ERFAHRUNG**  
FÜR SIE UND IHRE PATIENTEN

B.T.I. Deutschland GmbH

Tel.: 07231 42806-0 | [info@bti-implant.de](mailto:info@bti-implant.de) | [bti-biotechnologyinstitute.com](http://bti-biotechnologyinstitute.com)

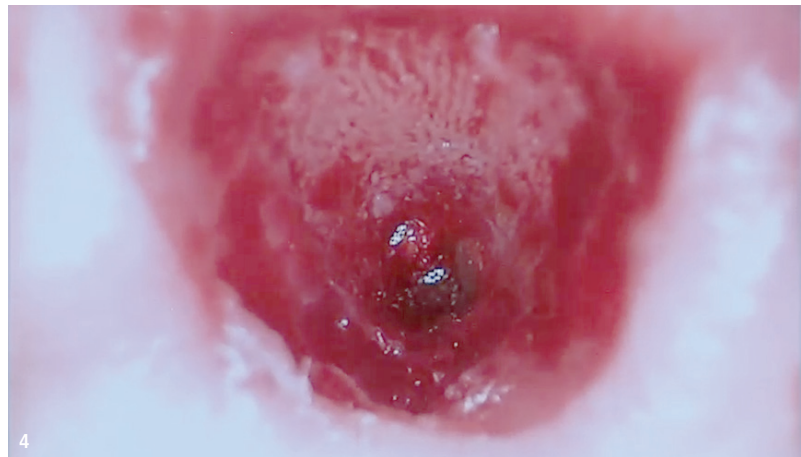


trahiert worden war. Die entsprechende Quantität und Qualität des Hart- und Weichgewebes vorausgesetzt, würden die Vorteile eines lappenlosen Vorgehens wie ein verringertes Trauma, kurze Erholungszeit, weniger Schmerzen, gesteigerte Patient compliance, reduzierte Infektionsrate, verminderter Knochenverlust und Entzündung überwiegen, auch wenn die Insertion ohne Aufklappung höhere Anforderungen an die chirurgischen Fähigkeiten und die präoperative Planung stellen würde als die klassische Vorgehensweise mit Präparation eines Mukoperiostlappens.

### Auswirkungen auf das periimplantäre Weichgewebe

In ihrer prospektiven Longitudinalstudie verglichen Höckl et al.<sup>4</sup> zwei zweiteilige Titan-Implantatsysteme und ein einteiliges Zirkondioxid-Implantatsystem und ihre Auswirkungen auf das periimplantäre Weichgewebe bei lappenloser Implantatchirurgie. Dafür wurden insgesamt 115 Patienten 346 Implantate nach einem lappenlosen chirurgischen Protokoll eingesetzt. Ein Jahr nach der prothetischen Versorgung begann der Nachbeobachtungszeitraum. Nach einer mittleren Beobachtungszeit von drei Jahren und acht Monaten betrug die Gesamtüberlebensrate der Implantate 99,8 Prozent.

Im Fokus stand der Test zur Blutung bei Sondierung (BOP), bekanntlich ein Index zur Beurteilung von Entzündungen der Gingiva bzw. des Zahnhalteapparates. An 106 der 346 Implantationsstellen wurde ein positiver BOP gefunden. Während es zwischen den



**Abb. 4:** Blick in die neu geschaffene Alveole. – **Abb. 5:** Das inserierte zweiteilige Implantat [Champions (R)Evolution]. Der Bereich um das Implantat wurde mit Knochenersatzmaterial, gewonnen aus dem extrahierten Zahn der Patientin und nach dem Smart Grinder-Verfahren aufbereitetet, aufgefüllt.

untersuchten Titanimplantaten hinsichtlich des BOP signifikante Unterschiede gab, wurde bei den Zirkondioxidimplantaten kein positiver BOP gemessen.

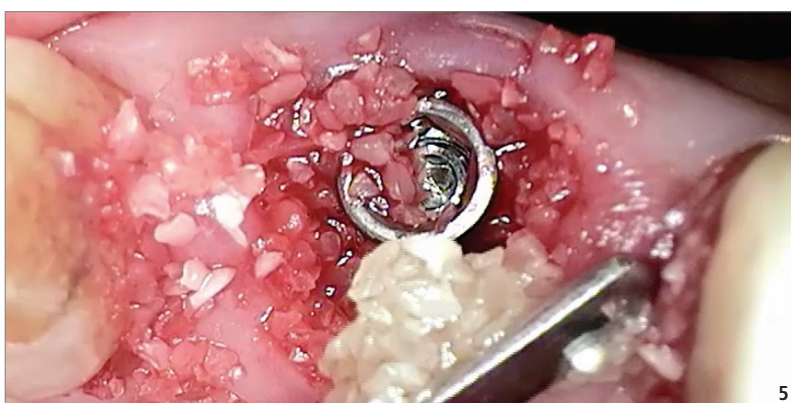
Eine wichtige Rolle spielte auch das keratinisierte Gewebe, denn der BOP war bei den Titanimplantaten ohne keratinisierte Schleimhaut signifikant erhöht im Vergleich zu den Titanimplantaten mit einem Band keratinisierten Gewebes. Acht von neun Zirkondioxidimplantaten mit keratinisierter Mukosa zeigten keine Entzündungszeichen.

Auf Basis dieser Ergebnisse schlussfolgerten die Forscher, dass die minimalinvasive chirurgische Vorgehensweise der lappenlosen Implantation Vorteile für die Gesundheit der periimplantären Umgebung bietet und das bei allen drei Implantattypen; trotz einer statistisch höheren Blutungsrate bei einem Implantatsystem, was möglicherweise auf

eine kürzere, polierte Implantatschulter zurückzuführen sei. Weiter hätten die Ergebnisse bestätigt, dass ein Band aus keratinisiertem Gingivagewebe um Implantate nicht unbedingt notwendig sei, aber Weichteilentzündungen minimieren könne.

### Fazit

Mit Blick auf die vorliegenden Studien scheint die lappenlose Implantatinsertion im Vergleich zur Lappenimplantation unter der Voraussetzung, dass ausreichend gesundes Hart- und Weichgewebe zur Verfügung steht, eine attraktive Alternative zu sein. Obwohl dies vom Behandler präoperativ entsprechend abgeschätzt werden muss und die Implantation „ohne Sicht“ erfolgt, bietet diese Technik Vorteile: Patienten profitieren von geringeren postoperativen Beschwerden des minimalinvasiven Verfahrens und der entzündungsärmeren Implantatumgebung, was letztlich dem Erfolg einer Implantation mit in die Hände spielt.



**Kontakt** Prof. Dr. Dr. Dr. Thomas Ziebart  
Praxis für MKG-Chirurgie  
Kreuznacher Straße 7–9  
55323 Alzey  
Tel.: +49 6731 9969390  
info@mkg-praxis-alzey.de  
www.mkg-praxis-alzey.de