

Ein Plädoyer für Implantatnavigation

ohne DVT und Schablonen

Ein Beitrag von Prof. (Associate PMS Science & Research)
Dr. Armin Nedjat



Infos zum Autor

Advertorial _____ Sind DVT-Aufnahmen vor jeder Implantation unabdingbar notwendig? Und wie State of the Art sind „Freehand“-Implantationen ohne DVT-Datensatz zur Anfertigung von Bohr- bzw. „Full-Guided“ Implantatnavigation? Der folgende Fachbeitrag geht genau diesen Fragen nach und bietet eine persönliche Einordnung der Thematik.

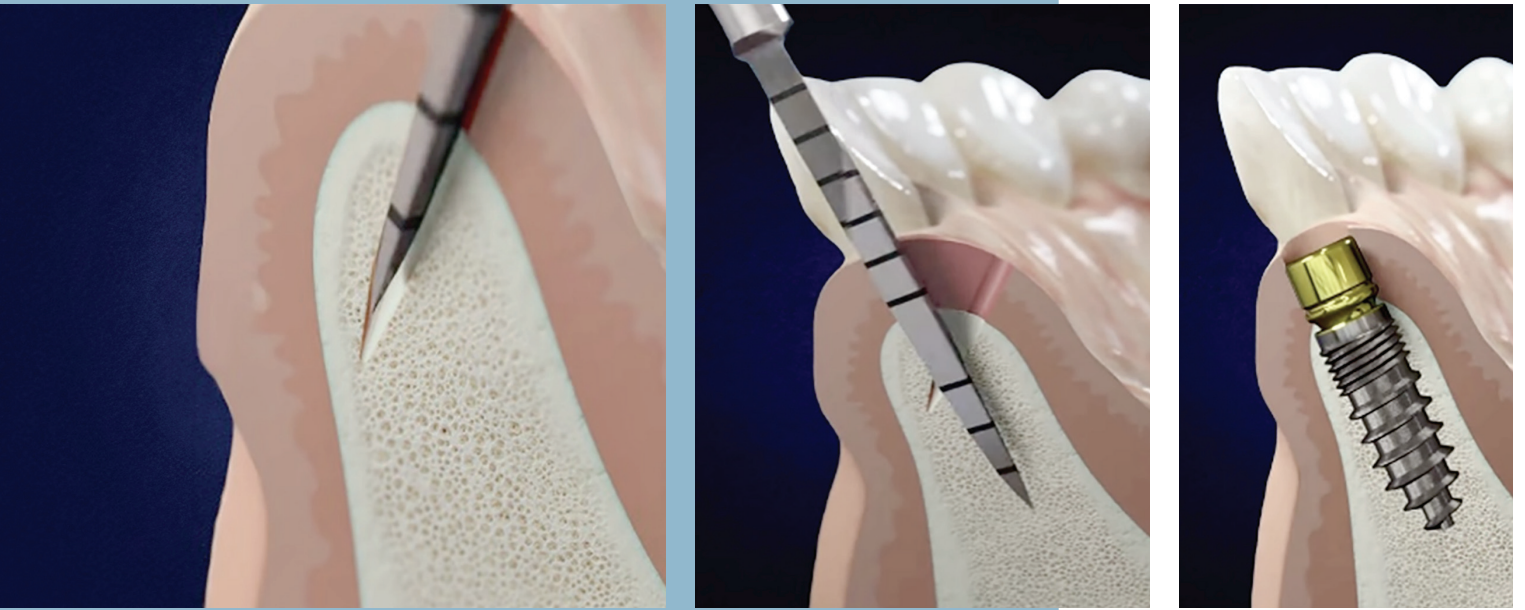
”

Wir haben mit dem Knochen keine starre Betonwand und wir können mit dem MIMI-Verfahren gänzlich ohne Mukoperiostaufklappungen zu 99 Prozent jeden Kieferknochen dehnen, modellieren oder gar spreizen.

Ich habe in meiner privaten Zahnarztpraxis auch ein DVT-Gerät, habe es jedoch seit neun Jahren nur zur Panorama- OPTG-Erstellung im Einsatz. Auch eine „DVT-Ausbildung mit Zertifikatsabschluss“ bei einer deutschen Universität habe ich 2011 dazu absolviert. Seit 1994 implantierte ich mehr als 26.500 Implantate und versorge diese auch prothetisch selbst. Ausnahmen sind die mir zur Implantation überwiesenen Patienten, die von ihren jeweiligen Hauszahnarztpraxen prothetisch versorgt werden. Aus der Geschichte wissen wir, dass Implantologie seit Per-Ingvar Brånemark (1965) auch ohne DVT, CT-Aufnahmen und ohne Schablonen nicht nur möglich, sondern immer noch State of the Art ist und es auch auf absehbare Zeit sein wird. Die Argumente für eine DVT-basierte Schablonenimplantation und überhaupt für die Anfertigung von DVTs als implantologische Standarddiagnose sind meines Erachtens kläglich, wissenschaftlich nicht stimmig und somit für mich nach ausführlicher Recherche nicht vorhanden.

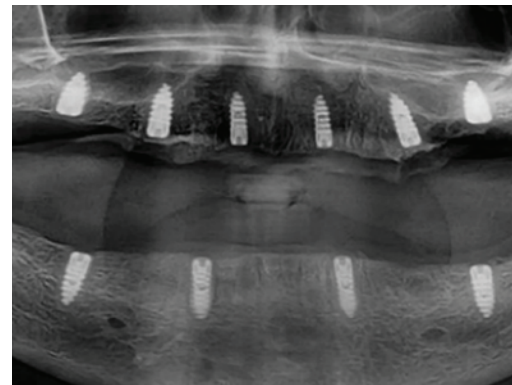
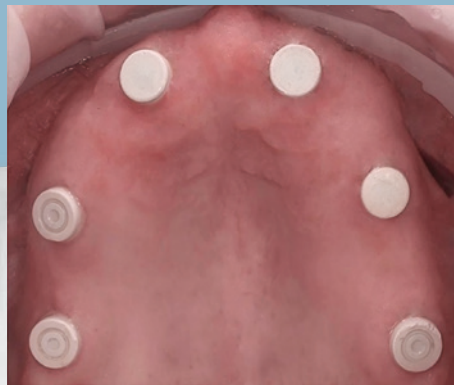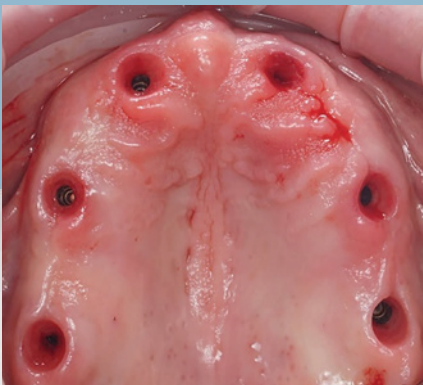Oft höre ich in Gesprächen mit Kollegen, dass ohne DVT-Aufnahme ein mukogingivales Aufklappen unabdingbar und nötig wäre, um den Knochen vorab in allen drei Dimensionen sehen zu können. Hier halte ich seit 1994 dagegen: Wir haben mit dem Knochen keine starre Betonwand und wir können mit dem MIMI-Verfahren (Minimal-Invasive Medizinische Implantation) gänzlich ohne Mukoperiostaufklappungen zu 99 Prozent jeden Kieferknochen dehnen, modellieren oder gar spreizen. Nur wenn wir Zylinderbohrer mit mehr als 250/min antreiben würden, wie früher mit 400–1.500/min, so wie es (leider) noch immer die meisten Experten machen, dann wäre ein transgingivales Vorgehen ein „Blindflug“.

Der Beitrag legt die Ansichten des Autors dar und spiegelt nicht die Meinung der Redaktion wider.



Bildserie_1

In der Spongiosa angekommen, reduzieren wir die Kavitätenaufbereitungen anfänglich nur mit konischen Dreikantbohrern, die nur mit 30–70/min angetrieben werden. Hierfür benötigen wir also keinen Mikromotor, sondern bedienen uns unserer Zahnarztzeinheit mit grünem Winkelstück. Sie werden dadurch CNIP-navigiert. Durch diese kostenlose Navigationshilfe verbleiben konische Dreikantbohrer durch die kortikalen Platten bukkal und oral navigiert nur in der Spongiosa. Cortical Navigated Implantation Procedure (CNIP) sollte Endodontologen geläufig sein. Dort bleibt manuell oder mit geringerer Tourenzahl betrieben die Feile auch immer im Nervenkanal und kann einen Zahn nicht perforieren.

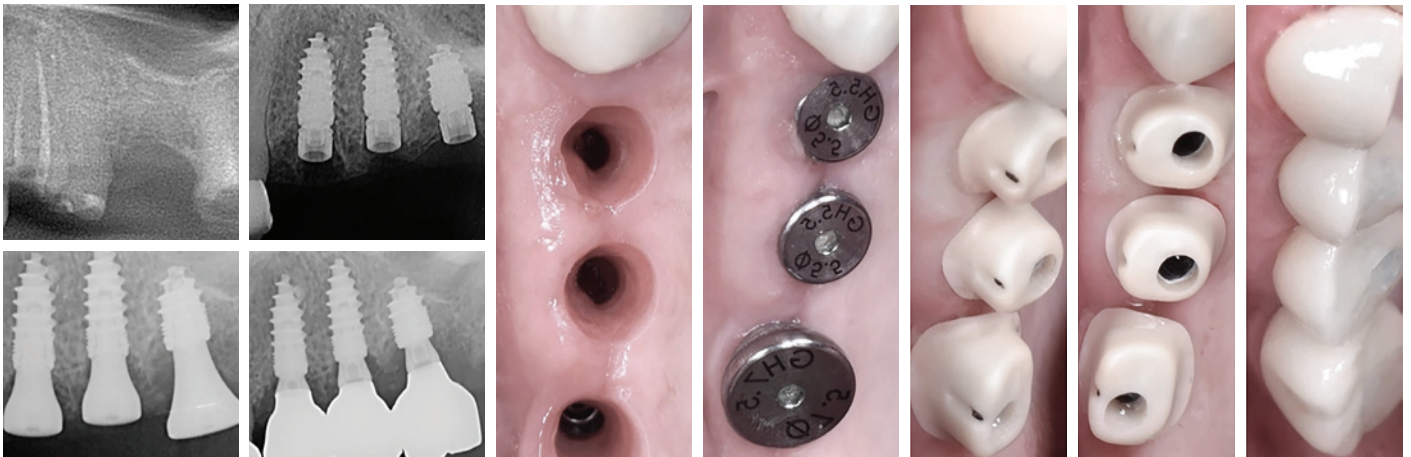


Bildserie_2

In fast allen Fällen kann mit CNIP im MIMI-Verfahren gesichert ohne DVT und kostenlos navigiert werden. MIMI (Minimal-Invasive Medizinische Implantation) ist ein seit fast 30 Jahren etabliertes Verfahren, welches in jeder zahnärztlich-chirurgischen Zahnarztpraxis nachhaltig erfolgreich durchgeführt wird.

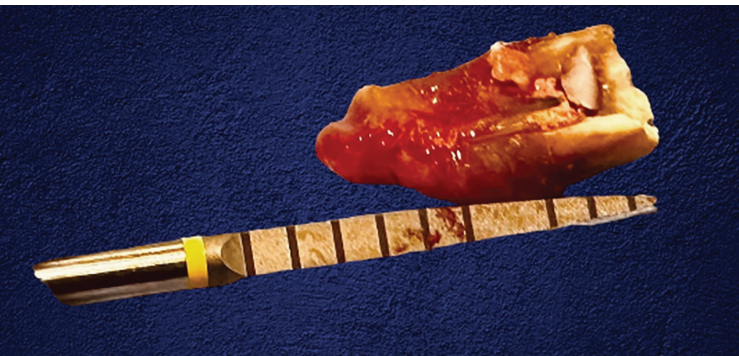

Literatur



Bildserie_3

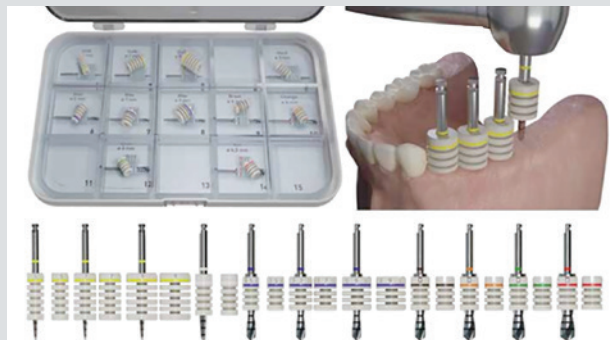Auch Sofortimplantate (MIMI-0) sind sowohl in der Chirurgie als auch in der Prothetik problemlos möglich. Gerade bei Sofortimplantaten ist eine DVT-Aufnahme allein aufgrund seines komplizierten Workflows (Diagnose, Planung und Schablonenerstellung) nicht medizinisch sinnvoll und wirtschaftlich vertretbar. Ein 2D-EZA-Röntgenbild trägt mit klinischer Längenbestimmung und einfachem Dreisatz zur 3D-Relationsbestimmung bei. Länge der Wurzel auf dem 2D-EZA (orangener Pfeil beim ersten Bild) und 12 mm Wurzellänge „live“ nach Extraktion (1. Bild der Bildserie_4).



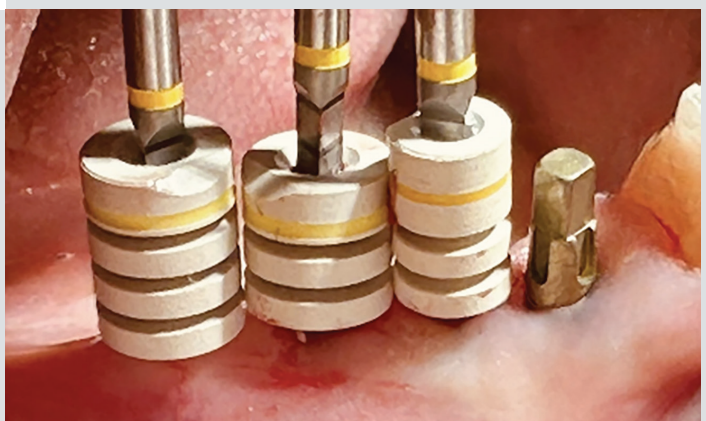
Bildserie_4

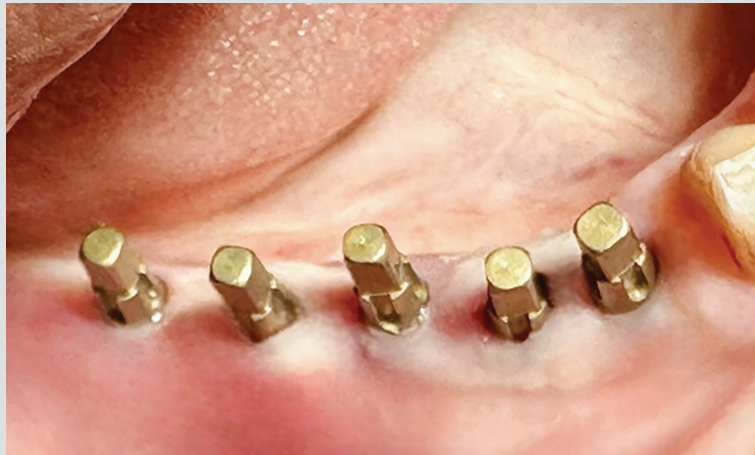Die Position-Guides sind bei CNIP im MIMI-Verfahren nicht nur wieder sterilisierbare und verwendbare Tiefenstopps aus PEEK, sondern geben dem Behandler bereits bei den Bohrungen korrekte Abstände zu anatomischen Nachbarstrukturen und parallelen Achsausrichtungen wieder. Es gibt für den gelben und blauen Champions-Bohrer drei unterschiedliche Position-Guides (5, 7 und 9 mm), die bereits in etwa den Durchmesser der späteren Krone darstellen.

In der zahnmedizinischen Diagnostik ist insbesondere vor geplanter Implantatinsertion die Beurteilung der knöchernen Strukturen und der Zähne notwendig.¹ Eine bisher nicht allzu oft geführte Diskussion ist zum Beispiel, ob wir als Zahnarzt eine Körperverletzung an unseren Patienten betreiben, wenn wir standardmäßig eine DVT-Aufnahme für eine Implantation anordnen und unsere, hierfür leider nicht optimal



Champions-Implants GmbH
Infos zum Unternehmen



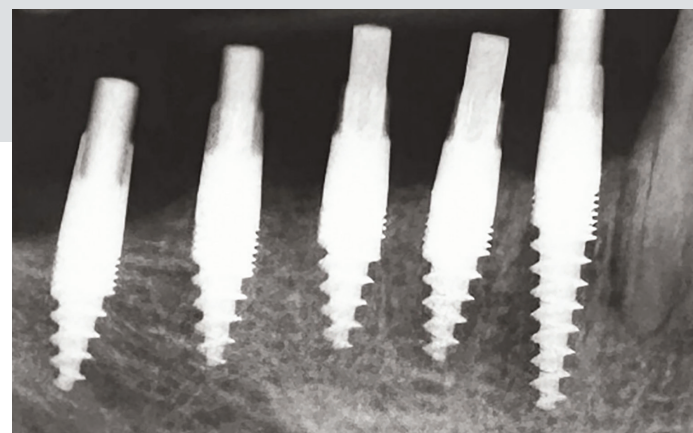


→ ausgebildeten, ZFAs diese dann im Alltag durchführen. Obwohl Mediziner den Eid des Hippokrates in Deutschland nicht ablegen, so stellt er doch weiterhin die ethische Grundlage allen ärztlichen Handelns dar, dem Patienten einen größtmöglichen medizinischen Nutzen zu bringen, ohne ihn dabei unnötig zu verletzen oder die vorhandene Situation zu verschlechtern.² Grundsätzlich gilt, dass jede Röntgenaufnahme einer rechtfertigenden Indikation bedarf.³ Hierzu wird üblicherweise zunächst ein zweidimensionales Röntgenverfahren in Form eines Einzelbildes oder eines Orthopantomogramms (OPTG) eingesetzt. In den allermeisten Fällen ist eine zweidimensionale Röntgendiagnostik mit Referenzkörpern indiziert und ausreichend.^{4–10} Erst wenn erforderliche Informationen zur Diagnostik, Therapieentscheidung und Durchführung der klassischen zweidimensionalen Bildgebung nicht ausreichen, sollte eine dreidimensionale Diagnostik erfolgen.^{4,7,10–13} Dies gilt für schätzungsweise maximal zwei Prozent aller Implantationsfälle, zumal eine Diagnostik der periimplantären Umgebung zwar im DVT möglich ist, im unmittelbaren Nahbereich jedoch nur eingeschränkt beurteilbar bleibt. Auch die Kontrolle des periimplantären Knochens sollte immer zunächst durch eine zweidimensionale Bildgebung erfolgen.^{14–17} Aufgrund der Messungsungenauigkeiten im DVT sollte ein Sicherheitsabstand von 2 mm von wichtigen anatomischen Strukturen in der Implantatplanung eingehalten werden. Konstruktionsbedingt eignen sich DVT-Geräte nur sehr eingeschränkt zur Weichgewebsdiagnostik.¹⁹ Systembedingt zeigt die DVT im Vergleich zur CT ein erhöhtes Hintergrundrauschen bei gleichzeitiger Kontrastverminderung.²⁰

Bei jeder Röntgenuntersuchung wird das ALARA-Prinzip (As Low As Reasonably Achievable) berücksichtigt.²¹ Das heißt, dass die Anwendung mit der für die Fragestellung geringstmöglichen Strahlendosis bei gleichzeitig ausreichender Abbildungsqualität zu erfolgen hat.

Für die CT werden in der Literatur effektive Dosen von 180 bis 2.100 μSv angegeben.^{22–25} Die effektive Dosis beim DVT liegt bei kraniofazialen Aufnahmen zwischen 10–1.000 μSv ,^{26–29} für digitale Panoramaschichtaufnahmen³⁰ werden effektive Dosen von 2,7 bis 24,5 μSv gemessen,^{22,30–35} für eine intraorale Einzelaufnahme nur 5 μSv .³² Jede diagnostische Fragestellung ist dabei mit der geringstmöglichen Dosis zu bearbeiten (ALARA-Prinzip). Das Strahlenschutzgesetz gibt vor, dass die „medizinische Strahlenexposition [...] einen hinreichenden Nutzen erbringen muss, wobei ihr Gesamtpotenzial an diagnostischem [...] Nutzen [...] abzuwägen ist, gegenüber der von der Strahlenexposition möglicherweise verursachten Schädigung des Einzelnen.“³⁶ Für jede Röntgenaufnahme muss darüber hinaus eine medizinische Notwendigkeit bestehen. Für implantologische Fragestellungen ist hierfür in den meisten Fällen ein zweidimensionales Röntgenverfahren ausreichend.

Abbildungen: © Champions-Implants GmbH



Die Fortsetzung des Beitrages gibt es auf

ZWP online.



Jetzt Code scannen und weiterlesen.